

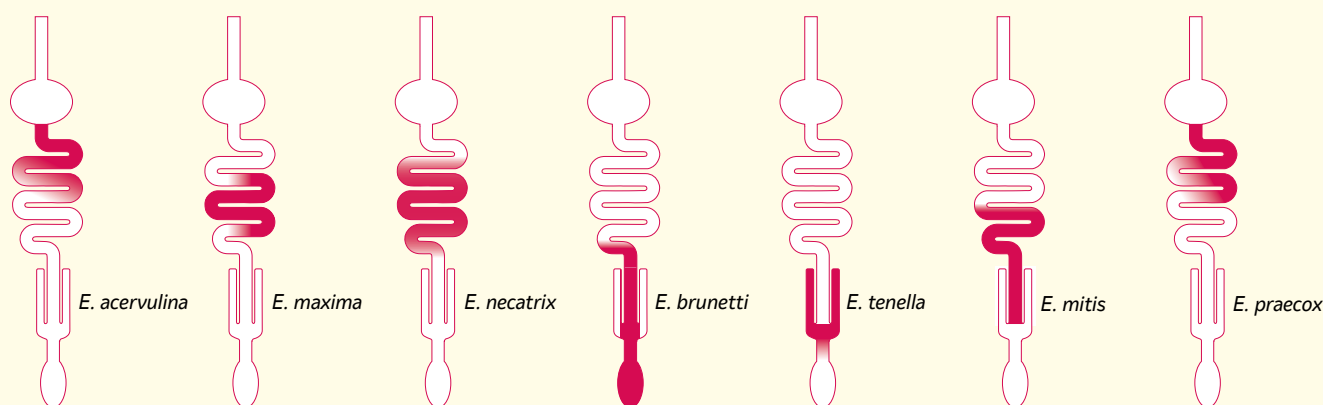
ZIEKTEBEELDEN COCCIDIOSE



Wat is coccidiose?

Coccidiose is een darmstoornis veroorzaakt door *Eimeria*-parasieten. Bij kippen komen zeven verschillende soorten *Eimeria*-parasieten voor. *Eimeria acervulina*, *Eimeria maxima* en *Eimeria tenella* veroorzaken voornamelijk problemen bij kortlevende kippen. *Eimeria necatrix*, *Eimeria brunetti* en *Eimeria tenella* bij langer levende kippen. Daarnaast komen nog *Eimeria mitis* en *Eimeria praecox* voor bij kippen.

De zeven *Eimeria*-parasieten bij kippen



Hoe vindt infectie plaats?

Een kip wordt geïnfecteerd na het oppikken van gesporuleerde (gerijpte) oöcysten, de 'infectieuze eitjes' van de parasiet. Door de maalbewegingen in de maag en contact met darmenzymen komen de parasieten vrij uit de oöcysten. Daarna is de cyclus in de kip opgesplitst in eerst een ongeslachtelijke en vervolgens een geslachtelijke voortplanting.

Ongeslachtelijke voortplanting

De parasiet dringt binnen in een darmcel en zal zich daar sterk gaan vermenigvuldigen. Uiteindelijk barst de darmcel open en zal de nieuwe generatie parasieten opnieuw darmcellen binnendringen. Deze ongeslachtelijke vermenigvuldiging herhaalt zich een aantal keren, waarbij het aantal parasieten exponentieel toeneemt en er ernstige darmschade kan ontstaan.

Geslachtelijke voortplanting

Uiteindelijk ontstaan er vrouwelijke en mannelijke stadia, die in de darmcellen oöcysten vormen. Wanneer de oöcysten vrijkomen uit de darmcellen, worden ze via de mest uitgescheiden in de omgeving. Deze uitgescheiden oöcysten moeten nog sporuleren, 'rijpen', om infectieus te worden. Onder stalomstandigheden zal dit 24-48 uur duren. Eenmaal gerijpt kunnen de oöcysten ruim 1,5 jaar lang in de omgeving overleven.

>>



Wat ziet u wanneer uw kuikens coccidiose hebben?

Het klinische beeld is afhankelijk van de *Eimeria*-soort, de infectiedruk en de leeftijd van het kuiken. De darmschade kan leiden tot verhoogde uitval, slechtere voederconversie, minder groei en nattere mest. De schade maakt de kip bovendien gevoeliger voor andere ziekteverwekkers.

Ziektebeelden coccidiose

<i>Eimeria</i> -soort	Locatie in darm	Letsels in darm	Ziektebeeld
<i>E. acervulina</i>	Vooraan in dunne darm	<ul style="list-style-type: none">• Witte streepjes	<ul style="list-style-type: none">• Milde darmstoornis• Groeivertraging• Hogere voederconversie• Eventueel nattere mest
<i>E. maxima</i>	Middelstuk dunne darm	<ul style="list-style-type: none">• Rode puntjes buitenkant darm• Oranje slijmerige darminhoud• In ernstige gevallen bloederige darminhoud	<ul style="list-style-type: none">• Groeiachterstand• Nattere mest met oranje slijm• Hogere voederconversie• Verhoogde uitval (zeldzaam)
<i>E. necatrix</i>	Van midden dunne darm tot en met blinde darm	<ul style="list-style-type: none">• Rode en witte puntjes (peper en zouttekening) tot uitgebreide bloedingen	<ul style="list-style-type: none">• Verhoogde uitval• Groeiachterstand en minder uniformiteit
<i>E. brunetti</i>	Laatste deel dunne darm waar deze samenkomt met de blinde darmen en dikke darm	<ul style="list-style-type: none">• Rode puntjes tot bloederige darmwand en/of darmproppen	<ul style="list-style-type: none">• Nattere mest• Verhoogde uitval
<i>E. tenella</i>	Blinde darm	<ul style="list-style-type: none">• Enkele rode puntjes in darmwand• Bloederige darminhoud	<ul style="list-style-type: none">• Bloed bij mest• Verhoogde uitval
<i>E. mitis</i>	Laatste deel dunne darm	<ul style="list-style-type: none">• Geen typische letsels	
<i>E. praecox</i>	Vooraan in dunne darm	<ul style="list-style-type: none">• Geen typische letsels	

Meer informatie over coccidiose?

Ga naar www.my-msd-animal-health.nl/pluimvee/coccidiose.